

USO DA MOBILIZAÇÃO NEURAL EM MODELO EXPERIMENTAL DE CIATALGIA

Juliana Schmatz Mallmann, Juliana Moesch, Flávia Tomé, Rogério Fonseca Vituri, Gladson Ricardo Flor Bertolini (Orientador/UNIOESTE), e-mail: gladsonricardo@gmail.com

Universidade Estadual do Oeste do Paraná/Centro de Ciências Biológicas e da Saúde/Laboratório de Estudo das Lesões e Recursos Fisioterapêuticos – Cascavel – PR.

Palavras-chave: ciática, modalidades de fisioterapia, neuralgia.

Resumo:

Os sintomas da lombociatalgia incluem dor lombar e ao longo do trajeto do nervo, distúrbios sensoriais e fraqueza dos músculos do membro inferior. Os testes de provocação neural são realizados para auxiliar no diagnóstico de síndromes compressivas, sendo adaptados para tratamento. A mobilização neural é utilizada para restaurar o movimento e a elasticidade do sistema nervoso, o que promove o retorno às funções normais. O objetivo deste estudo foi verificar a eficácia da mobilização neural, na manutenção do trofismo de sóleos, em ratos submetidos a modelo experimental de ciatalgia por neuropraxia. Foram utilizados 08 ratos Wistar, divididos em 2 grupos: GS – submetido à ciatalgia na pata direita e ao tratamento placebo; GMN – ciatalgia e tratado com a mobilização neural. Foi efetuada a compressão ao redor do nervo isquiático em quatro regiões distintas, sendo utilizado fio *catgut* 4.0 cromado. O tratamento foi realizado no membro posterior direito. Para GMN, o animal era posicionado em decúbito dorsal, quadril flexionado a aproximadamente 70°, extensão máxima de joelho e dorsiflexão de tornozelo, então o tornozelo era passivamente movimentado, por 1 minuto. No GS o animal também era sedado e posicionado em decúbito dorsal, porém apenas o quadril era mantido em flexão de 70°, sendo deixados livres o joelho e tornozelo. O tratamento iniciou no terceiro dia pós-compressão, sendo realizadas 5 sessões seguidas. No sexto dia, os animais sofreram eutanásia por decapitação. Foi realizada a dissecação dos sóleos de forma bilateral, para posterior análise histomorfométrica, na qual optou-se por verificar a o diâmetro de 100 fibras em sua menor porção. Os resultados mostraram que para GS, havia diminuição significativa dos sóleos direitos comparados aos esquerdos, com hipotrofia à direita. Para o GMN não houve diferença significativa. Conclui-se que a mobilização neural foi eficaz na redução da seqüela motora, provinda de uma neuropraxia.

Introdução

A incidência de quadros de dor lombar é de aproximadamente 80% da população mundial, e 35% destes pacientes desenvolvem um quadro de

lombociatalgia, que é uma irritação ao nervo isquiático, causando distúrbios sensitivos no trajeto do mesmo. A lombociatalgia constitui um problema de saúde, em todos os países com certo grau de desenvolvimento, sendo que a perda da capacidade laboral e a aposentadoria são conseqüências importantes para a sociedade e economia (Morán, 2001).

A causa mais comum da lombociatalgia é a hérnia de disco, porém, além desta, pode-se citar: processos degenerativos, infecções, luxações traumáticas do quadril, anomalias congênitas (DOSANI et al., 2004), síndrome do piriforme (ROSSI et al., 2001) e estenose do canal lombar. Os sintomas incluem a dor lombar, dor ao longo do trajeto do nervo, distúrbios sensoriais e fraqueza dos músculos do membro inferior inervados pelo isquiático (KOBAYASHI, YOSHIZAWA e YAMADA, 2004).

Os testes de provocação neural são realizados com objetivo de auxiliar no diagnóstico de síndromes compressivas nervosas (COPPIETERS et al., 2003), sendo que os mesmos são adaptados para tratamento destas síndromes, com resultados variados na literatura (CLELAND et al., 2006; SCRIMSHAW e MAHER, 2001; OLIVERIRA JR e TEIXEIRA, 2007; ELVEY, 1986).

O princípio da técnica de mobilização neural é que um comprometimento da mecânica e ou fisiologia do sistema nervoso, pode resultar em outras disfunções do sistema nervoso, ou em estruturas músculo-esqueléticas que recebam sua inervação. A mobilização neural é utilizada para restaurar o movimento e a elasticidade do sistema nervoso, com objetivo de melhorar a neurodinâmica e restabelecer o fluxo axoplasmático, restabelecendo a homeostasia dos tecidos nervosos, o que promove o retorno às suas funções normais. A técnica é também utilizada visando o ganho de flexibilidade articular (OLIVERIRA JR e TEIXEIRA, 2007).

Para Butler (2003), a mobilização do sistema nervoso afeta a dinâmica vascular, os sistemas de transporte axonal e a restauração da mecânica das fibras nervosas e tecidos conjuntivos. A dispersão de um edema intra-neural poderia ser aumentada por alteração das pressões no sistema nervoso durante o movimento, com melhora do suprimento sanguíneo às fibras nervosas em hipóxia. Além disso, um tratamento vigoroso poderia causar uma pequena lesão ao nervo e estimular a liberação de fatores de crescimento locais.

Via modelo de compressão isquiática criado por Bennett e Xie (1988), há a reprodução da sintomatologia visualizada em humanos, com isto, confere-se a possibilidade de avaliar técnicas de tratamento, como a mobilização neural, verificando-se a evolução do reparo nervoso pelo trofismo de músculos inervados pelo isquiático.

O objetivo deste estudo foi verificar a eficácia da mobilização neural, na manutenção do trofismo muscular de sóleos em ratos submetidos a modelo experimental de ciatalgia por neuropraxia.

Materiais e Métodos

Grupos Experimentais

Foram utilizados 08 ratos (*Rattus norvegicus*), da linhagem Wistar, machos, com idade de 14±2 semanas. Os ratos foram alojados em caixas de polipropileno, submetidos a ciclo claro/escuro regulado em 12 horas, e receberam água e ração *ad libitum* durante o período experimental.

Os animais foram divididos aleatoriamente em 2 grupos:

- GS (n=4) – submetido à ciatalgia na pata direita e ao tratamento placebo (simulacro);
- GMN (n=4) – submetido à ciatalgia na pata direita e tratado com a mobilização neural.

O projeto foi conduzido segundo as normas internacionais de ética em experimentação animal (ANDERSEN, 2004).

Protocolo de Lesão Experimental

Os animais foram anestesiados com ketamina (0,1ml/kg) e xilazina (0,1ml/kg) intramuscular. Após feita a tricotomia, no local do procedimento cirúrgico, realizou-se uma incisão paralela às fibras do músculo bíceps femoral, da coxa direita do animal, expondo assim o nervo isquiático. Seguindo o modelo original descrito por Bennett e Xie (1988), foi efetuada a compressão ao redor do nervo isquiático em quatro regiões distintas ao longo do mesmo, com distância aproximada de 1 mm uma da outra, sendo utilizado fio *catgut* 4.0 cromado, reproduzindo dor crônica no trajeto do mesmo, em seguida a sutura foi realizada por planos.

Protocolos de Tratamento

Para a realização do protocolo de tratamento, os animais eram sedados com éter etílico, e o tratamento procedido no membro posterior direito, nos dois grupos.

No protocolo utilizado para o GMN, o animal era posicionado em decúbito dorsal, quadril flexionado a aproximadamente 70°, extensão máxima possível de joelho e dorsiflexão de tornozelo até a sensação de resistência ao movimento, então o tornozelo era passivamente movimentado em planti e dorsiflexão, com aproximadamente 30 movimentos, durante um minuto (MAKOFSKY, 2006).

No GS o animal também era sedado e posicionado em decúbito dorsal, porém apenas o quadril era mantido em flexão de cerca de 70°, sendo deixados livres o joelho e tornozelo dos animais.

O tratamento iniciou no terceiro dia pós-compressão, sendo realizadas cinco sessões seguidas, sempre no mesmo horário, em dias subseqüentes. No sexto dia após o início do tratamento, os animais sofreram eutanásia por meio de decapitação em guilhotina. Então foi realizada a

dissecação dos músculos sóleos de forma bilateral, para posterior análise histomorfométrica.

Análise histomorfométrica

Após a dissecação e fixação dos sóleos por formalina 10%, os mesmos foram emblocados em parafina e realizado procedimento para confecção de lâminas histológicas, com cortes transversais no ventre muscular.

Para realizar a análise dos músculos sóleos, optou-se por verificar a o diâmetro das fibras em sua menor porção, visto que segundo Brito et al. (2006) esta, juntamente com a análise de secção transversa e diâmetro médio, são formas adequadas de avaliar o grau de trofismo muscular. Para tal fim, foram analisadas 100 fibras por músculo, utilizando-se o programa Image-Pro-Plus 3.0, o padrão de avaliação utilizado foi o de pixels por comprimento.

Análise dos Resultados

Os resultados foram expressos por meio da estatística descritiva (média e desvio-padrão) e analisados pela estatística inferencial, por meio do teste *t* de *Student* pareado, sendo aceito o nível de significância de $\alpha = 0,05$.

Resultados

Os resultados mostraram que para o grupo simulacro, havia diminuição significativa do menor diâmetro das fibras musculares dos sóleos direitos comparados aos esquerdos ($p=0,0222$), com hipotrofia à direita (figura 1). Para o GMN não houve diferença significativa ao comparar os grupos ($p=0,6196$).

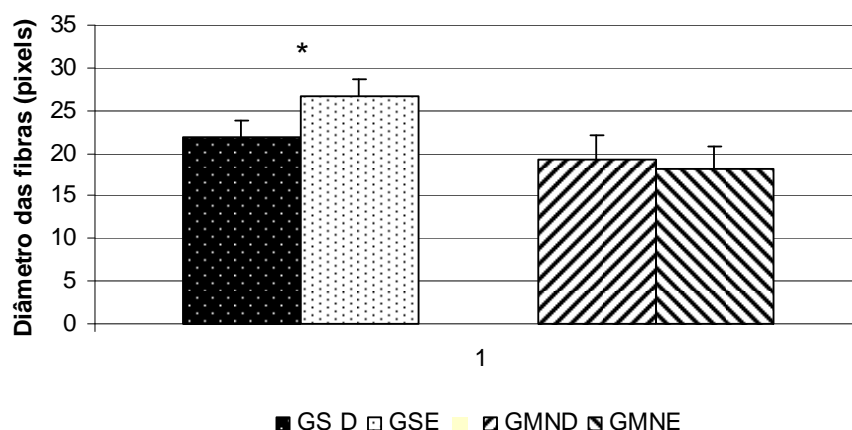


Figura 1 – Avaliação das fibras musculares dos sóleos em seu menor diâmetro, de acordo com os grupos (GS – grupo simulacro; GMN – grupo mobilização neural) e o lado de análise (D – direito; E – esquerdo). * Diferença significativa entre os lados direito e esquerdo.

Discussão

A dor lombar é freqüentemente acompanhada de lesões mielínicas, axonais ou axomiélicas, produzindo bloqueio parcial na condução em nível radicular como consequência da reação inflamatória (PÉREZ e HERRERA, 1998). Segundo Lihong et al. (2007), a dor neuropática, relacionada à lesão nervosa periférica, é uma questão formidável para tratamento clínico, a qual é freqüentemente acompanhada por regeneração das fibras nervosas lesadas.

Desta forma, no presente estudo objetivou-se avaliar uma característica de regeneração nervosa, que é a atrofia muscular de fibras de sóleo que são inervadas pelo isquiático, desta síndrome que além de ter alta incidência e prevalência, produz alterações algicas e funcionais importantes e que podem ser combatidas com o tratamento conservador, ou seja, fisioterapêutico.

Oliverira Junior e Teixeira (2007), em trabalho de revisão, relatam que o número de artigos e publicações a respeito da mobilização neural, ainda é consideravelmente escasso. Porém, a idéia de aplicar um tratamento mecânico para o tecido neural não é nova, pois princípios e métodos de “alongamento nervoso” existiam desde 1800 e com o tempo se tornaram mais refinados tanto na teoria quanto na aplicação clínica (KOSTOPOULOS, 2004).

Avaliar a técnica de mobilização neural em um modelo experimental de cialgia, que pela lesão produzida (neuropraxia) gera hipotrofia muscular, apresentou-se de forma interessante, visto que existe para a técnica, na literatura, indicativos de êxito e falhas sobre processos lesivos de nervos periféricos (CLELAND et al., 2006; OLIVERIRA JR e TEIXEIRA, 2007; SCRIMSHAW e MAHER, 2001).

Segundo Hall e Elvey (1999), como forma terapêutica para lesões nervosas, indicam-se movimentos oscilatórios gentis nas estruturas anatômicas envolvidas ao redor dos tecidos nervosos afetados. Pois, citam que quando os fascículos nervosos são alongados, a área de secção transversa reduz, a pressão intra-fascicular aumenta, as fibras nervosas são comprimidas, e a microcirculação é comprometida; sendo que a pressão externa à um nervo, irá direcionar a edema e desmielinização.

Kobayashi et al. (2003) avaliando alterações no fluxo sanguíneo com o teste de elevação da perna retificada em 12 pacientes, antes e após microdissectomia, observaram que durante o teste havia redução do fluxo. Citam que as adesões causadas por reações inflamatórias entre a lesão e a raiz nervosa, poderiam reduzir a mobilidade do nervo durante o movimento dos membros, direcionando a alterações no fluxo com subsequente hipóxia, edema e desmielinização. O que acarretariam em alterações tanto sensitivas quanto tróficas musculares e do Sistema Nervoso Autônomo.

Kikukawa et al. (2003) investigaram as alterações agudas no citoesqueleto axonal após alongamento moderado (2 N), por 1 hora, em nervos do plexo braquial de ratos. Relatam que os microtubulos eram despolimerizados pelo alongamento, o que pode levar a implicações no

transporte axonal do nervo. Sendo assim, com o fluxo axonal normalizado, a função nervosa poderia também sê-lo, e seqüelas musculares, como a hipotrofia, poderiam ser debeladas.

Cleland et al. (2006) avaliaram o uso do alongamento passivo, semelhante ao “*slump test*” em pacientes com lombalgia, e com o teste positivo. Avaliaram através de VAS, diagrama corporal e Índice de Incapacidade de Oswestry; os pacientes foram tratados por três semanas, duas vezes por semana. Ao final observaram que os pacientes submetidos, além de tratamento com mobilização lombar e exercícios, também ao alongamento *slump* obtiveram melhoras na dor, centralização de sintomas e na funcionalidade. Que reflete os efeitos terapêuticos sobre as seqüelas musculares, que a citalgia pode produzir.

De forma semelhante, no presente estudo, para o grupo mobilização neural, havia melhora do trofismo muscular, indicado pela comparação entre o membro lesado e o não lesado, quanto ao menor diâmetro analisado, que é segundo Brito et al. (2006) uma medida adequada para avaliar trofismo muscular. Contudo, no grupo simulacro havia diferença significativa nos diâmetros, indicando que o trofismo muscular do lado envolvido era diminuído ao comparar com o lado controle.

Para Elvey (1986), qualquer processo inflamatório, afetando uma raiz nervosa, pode conduzir ao desenvolvimento de um tecido fibroso, causando adesões, que resultam em disfunção de sua mobilidade relativa, além de torná-la intensamente sensível e dolorida ao movimento. Portanto, este seria o motivo do nervo ser tratado com movimento passivo, contudo, o efeito terapêutico é explicado apenas em termos de generalizações, como a prevenção na formação de adesões ao redor do nervo, na redução de edema e direcionamento a uma resposta de variações de pressão fisiológica benéfica.

Segundo Cleland, Hunt e Palmer (2004), especula-se que se a etiologia dos sintomas forem originados de edema intra-neural, as alterações na pressão intra-neural, que acompanham a mobilização neural, podem ser suficientes para dispersar o edema, então aliviando a hipóxia e reduzindo os sintomas associados. Também poderia ser diretamente relacionado com a redução da imobilização na inflamação neurogênica.

Salienta-se que os resultados obtidos limitam-se pela falta de observação de efeitos diretos no ciático e pelo modelo utilizado no estudo (ratos). Porém, visto que o modelo de lesão utilizado reproduz a sintomatologia de uma neuropraxia (BENNETT e XIE, 1988), o modelo de avaliação é útil para prever alterações provindas de lesão nervosa periférica.

Conclusões

Visto que a terapêutica adaptada para os membros posteriores dos animais foi viável, conclui-se que a mobilização neural, como forma de terapia, foi eficaz na redução da seqüela motora, provinda de uma neuropraxia nos animais.

Agradecimentos

Ao Hospital Universitário do Oeste (HUOP) do Paraná e à Universidade Estadual do Oeste do Paraná (UNIOESTE), pelo financiamento parcial do projeto.

Referências

- Andersen, M. L.; D'Almeida, V.; Ko, G. M.; Kawakami, R.; Martins, P. J. F.; Magalhães, L. E.; Tufik, S. Princípios éticos e práticos do uso de animais de experimentação. São Paulo: UNIFESP – Universidade Federal de São Paulo, 2004.
- Bennett, G. J.; Xie, Y. K. A. A peripheral mononeuropathy in rat that procedures disorders of pain sensation like those seen in man. *Pain* 1988, 33, 87-107.
- Brito, M. K. M.; Camargo Filho, J. C. S.; Vanderlei, L. C. M.; Tarumoto, M. H.; Dal Pai, V.; Giacometti, J. A.. Dimensões geométricas das fibras do músculo sóleo de ratos exercitados em esteira rolante: a importância da análise por meio de imagens digitalizadas. *Rev Bras Med Esporte* 2006, 12(2), 103-107.
- Butler, D. S. Mobilização do sistema nervoso. Barueri: Manole, 2003.
- Cleland, J.; Hunt, G. C.; Palmer, J. Effectiveness of neural mobilization in the treatment of a patient with lower extremity neurogenic pain: a single-case design. *J Man Manip Ther* 2004, 12(3), 143-152.
- Cleland, J. A.; Childs, J. D.; Palmer, J. A.; Eberhart, S. Slump stretching in the management of non-radicular low back pain: A pilot clinical trial. *Man Ther* 2006, 11, 279-286.
- Coppieters, M. W.; Stappaerts, K. H.; Wouters, L. L.; Janssens, K. Aberrant protective force generation during neural provocation testing and the effect of treatment in patients with neurogenic cervicobrachial pain. *J Manipulative Physiol Ther* 2003, 26, 99-106.
- Dosani, A.; Giannoudis, P. V.; Waseem, M.; Hinsche, A.; Smith, R. M. Unusual presentation of sciatica in a 14-year-old girl. *Injury* 2004, 35, 1071-1072.
- Elvey, R. L. Treatment of arm pain associated with abnormal brachial plexus tension. *Aust J Physiother* 1986, 32(4), 225-230.
- Hall, T. M.; Elvey, R. L. Nerve trunk pain: physical diagnosis and treatment. *Man Ther* 1999, 4(2), 63-73.
- Kikukawa, K.; Fukunaga, K.; Kato, T.; Yamaga, M.; Miyamoto, E.; Takagi, K. Acute changes in the axonal cytoskeleton after mild stretching of the rat brachial plexus. *J Orthop Res* 2003, 21, 359-364.
- Kobayashi, S.; Shizu, N.; Suzuki, Y.; Asai, T.; Yoshizawa, H. Changes in nerve root motion and intraradicular blood flow during an intraoperative straight-leg-raising test. *Spine* 2003, 28(13), 1427-1434.
- Kobayashi, S.; Yoshizawa, H.; Yamada, S. Pathology of lumbar nerve root compression. Part 2: morphological and immunohistochemical changes of dorsal root ganglion. *J Orthop Res* 2004, 22, 180-188.

Kostopoulos, D. Treatment of carpal tunnel syndrome: a review of the non-surgical approaches with emphasis in neural mobilization. *Journal of Bodywork and Movement Therapies* 2004, 8, 2-8.

Lihong, Li.; Huaizhou, Q.; Weiqi, S.; Guodong, G. Local Nogo-66 administration reduces neuropathic pain after sciatic nerve transection in rat. *Neurosci Lett* 2007, 424, 145-148.

Makofsky, H. W. Coluna vertebral: terapia manual. Rio de Janeiro: Guanabara Koogan, 2006.

Morán, A. F. Criterios científicos actuales en el tratamiento del paciente con hernia discal lumbar. *Rev Cubana Med Milit* 2001, 30(1), 27-35.

Oliverira Junior, H. F.; Teixeira, Á. H. Mobilização do sistema nervoso: avaliação e tratamento. *Fisioterapia em Movimento* 2007, 20(3), 41-53.

Pérez, L. V.; Herrera, E. E. M. Evaluación neurofisiológica en la enfermedad discal lumbar. *Rev Cubana Med Milit* 1998, 27(2), 94-100.

Rossi, P.; Cardinalli, P.; Serrao, M.; Parisi, L.; Bianco, F. Magnetic resonance imaging findings in piriformis syndrome: a case report. *Arch Phys Med Rehabil* 2001, 82, 519-521.

Scrimshaw, S. V.; Maher, C. G. Randomized controlled trial of neural mobilization after spinal surgery. *Spine* 2001, 26(24), 2647-2652.