



Universidade Estadual do Oeste do Paraná – Unioeste/ Cascavel – PR  
Centro de Ciências Biológicas e da Saúde – CCBS  
Curso de Odontologia  
Disciplina de Semiologia Bucal e Radiológica

## **ESTUDO DE CASO CLÍNICO – DISCIPLINA DE SEMIOLOGIA**

*Seminários apresentados pelos acadêmicos do 2º ano do curso de Odontologia – Unioeste (2017), como parte do plano de ensino da disciplina de Semiologia Bucal e Radiológica*

Docentes: Rosana da Silva Berticelli e Ricardo Augusto Conci

Discentes: Guilherme P. Seixas e Polyana Smiderle

Organização: Prof. Dra. Rosana da Silva Berticelli e Ac<sup>a</sup>. Isabela Mangue Popiolek

## **ESTUDO DE CASO CLÍNICO**

- **Identificação do paciente:**

- Paciente: S. G. R.
- Idade: 48 anos.
- Gênero: Masculino.
- Leucoderma.
- Estado civil: Casado.
- Profissão: Artesão.
- Peso: 66 kg.

- **Sinais vitais:**

- Pressão arterial (P. A.): 130/90 mmHg.
- Frequência cardíaca (F. C.): 66 bpm.
- Frequência respiratória (F. R.): 16 rpm.
- Temperatura: 36,6 °C.

- **Histórico:**

- Cadeirante.
- Fisioterapia e acompanhamento com neurologista.
- Anticoagulante.
- Sem histórico de transfusão sanguínea e tratamento radioterápico.

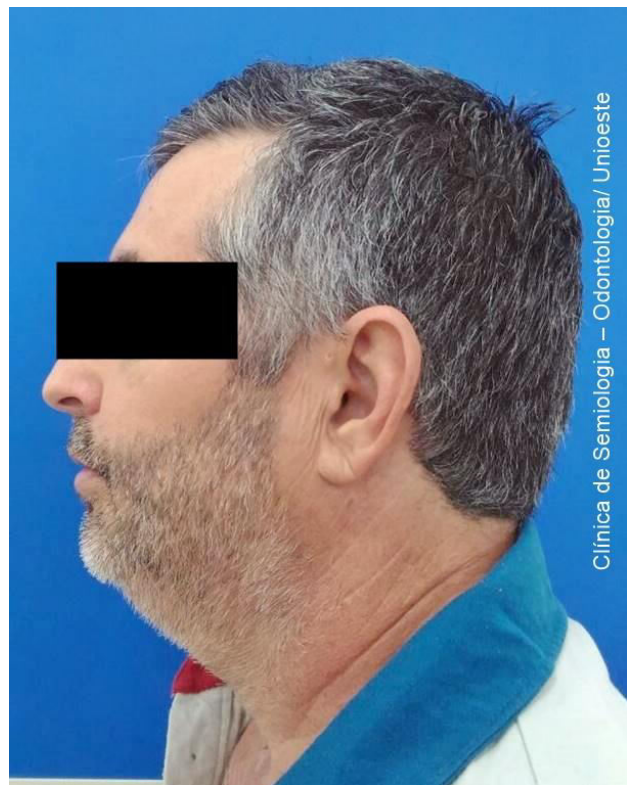
- Cirurgia gastrointestinal em razão de uma diverticulite.
- Hepatite.
- Síndrome de Guillain-Barré.
- Sem histórico de tratamento odontológico;
- Hábitos de higiene:  
*Escovação: 3 vezes ao dia.*  
*Fio dental: esporadicamente.*  
*Enxaguatório: não faz uso.*
- Não relatou sangramento, mobilidade dentária e xerostomia.
- Dificuldade em mastigar.
- Prótese total superior há 15 anos, com 3 trocas efetuadas.

- **Queixa principal e/ou razões que motivaram a procura por atendimento:**

- “Machucados na língua e abertura dos dentes de baixo”.

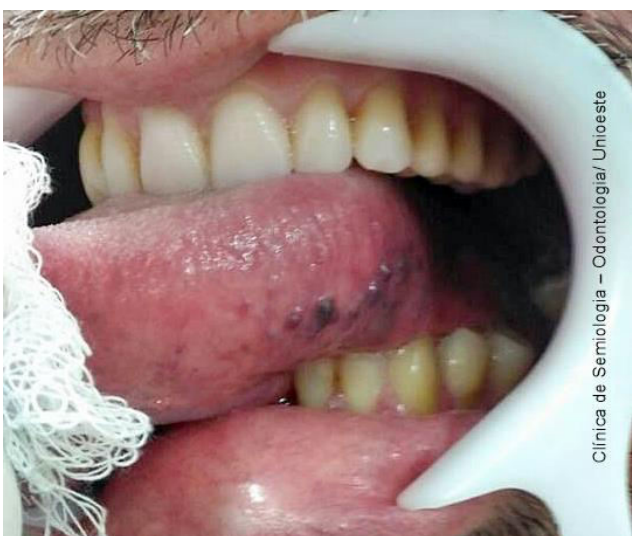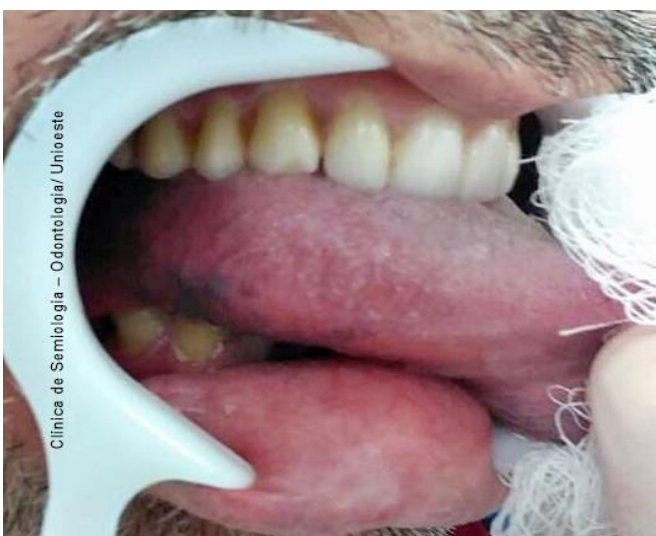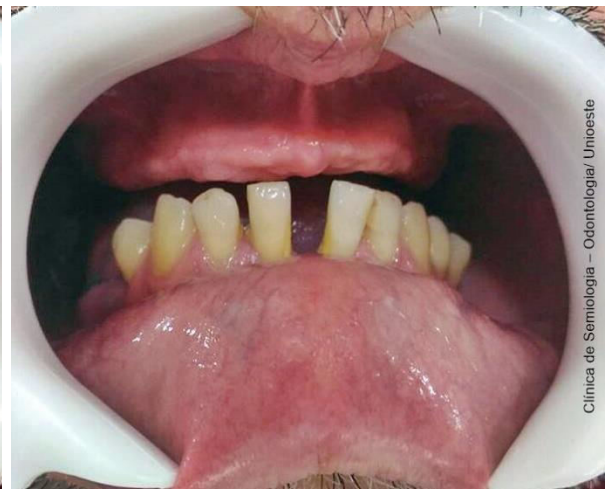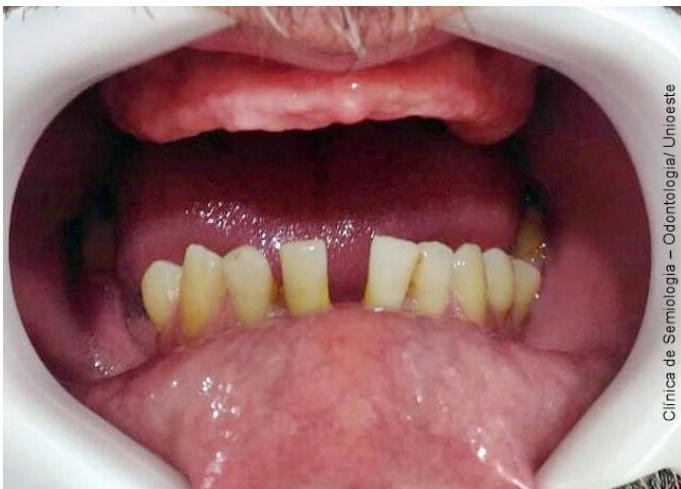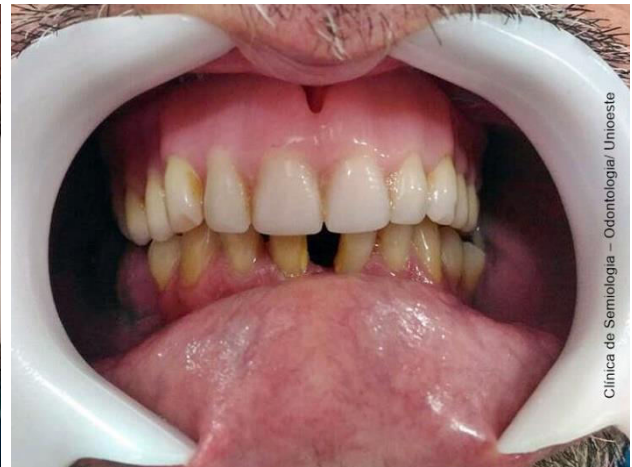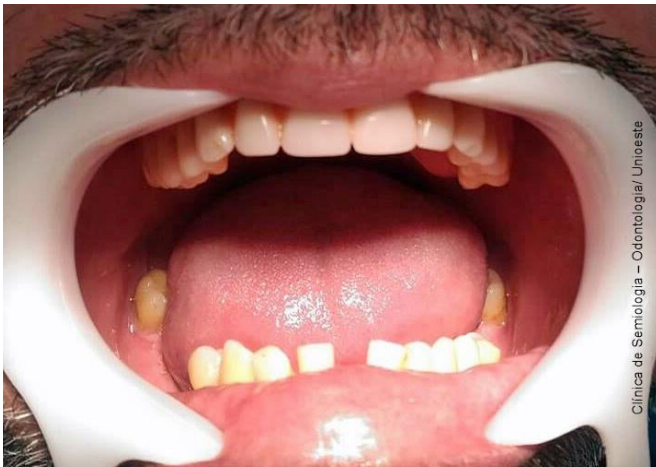- **Avaliação extraoral:**

- Nenhuma alteração, incômodo ou dor extrabucal relatada no momento do exame.

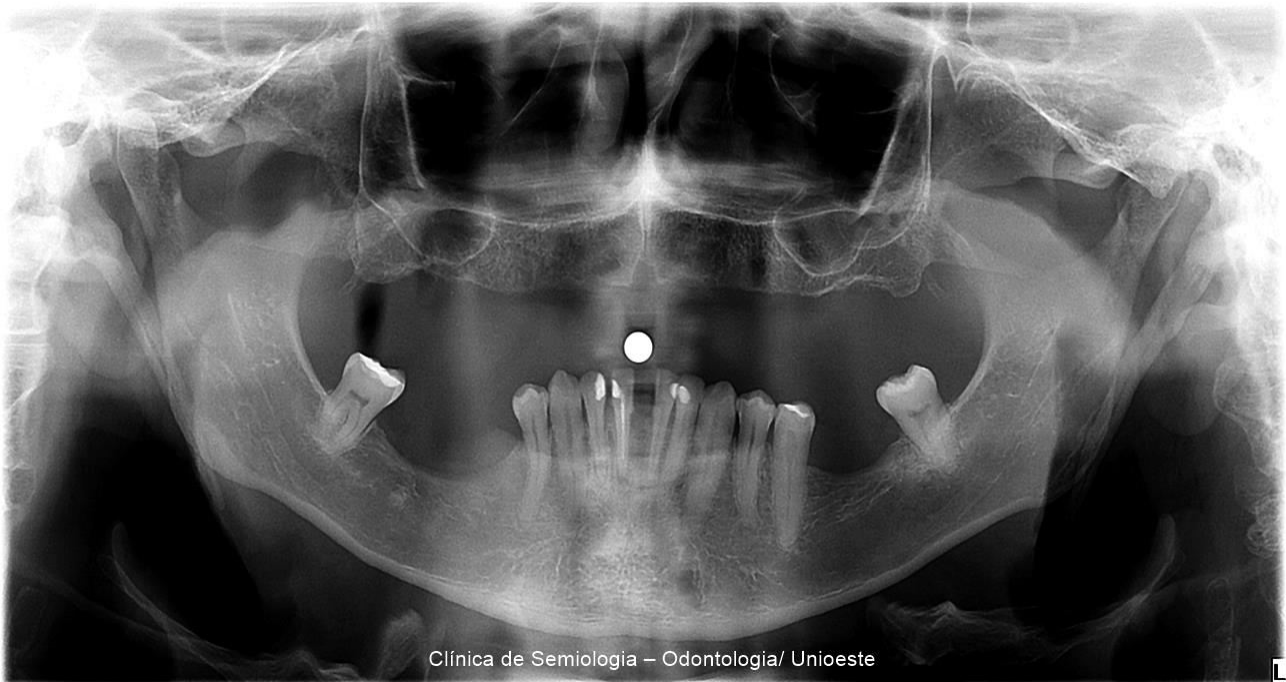

- **Avaliação intraoral:**

– Exame intraoral: presença de cálculo, diastema entre os elementos 31 e 41, lesão arroxeada nas bordas laterais da língua, macroglossia e recessão gengival generalizada.



- Exame radiográfico (panorâmica):



- Síndrome De Guillain-Barré:

- Conceito:

“A síndrome de Guillain-Barré é uma doença autoimune que conduz à desmielinização e/ou degeneração axonal dos nervos periféricos através de um mecanismo de mimetismo molecular”. (Cardoso et al., 2002).

- Epidemiologia:

- Ocorrência mundial.
  - Sem relação com sazonalidade.
  - Ampla faixa etária.
  - Mais comum no gênero masculino.
  - Incidência de 2 a 4/100 000 habitantes.
  - 5% evolui para óbito.
- (Tavares et al., 2000, apud Beneti et al., 2006).

- Etiologia:

- Infecção viral (*Epstein-Barr*, zika vírus, dengue).
- Infecção bacteriana (*Campylobacter jejuni*).
- Mimetismo molecular.
- Cirurgias.

- Vacinação.
- Traumas.
- Gravidez.
- Linfomas.
- Gastroenterite aguda.

(Funes, Montero e Carranza, 2002, e Tavares, 2000, *apud* Beneti *et al.*, 2006, Varella, 2011).

- Evolução e sintomas:

- Fraqueza muscular → Parestesia → Paralisia.
- Outros sintomas:
  - ✓ Dores nas costas, coxas e quadris.
  - ✓ Palpitações.
  - ✓ Visão confusa.
  - ✓ Desmaio e vertigens.
  - ✓ Dificuldade em controlar urina e fezes.
  - ✓ Dificuldade para respirar.

OBS: Complicações secundárias, como trombose.

(Campellone, 2004, *apud* Beneti *et al.* 2006, Varella, 2011, Frazão, 2016)

- Implicações em Odontologia:

- Dificuldade de mastigação e deglutição.
  - Pobre controle da musculatura da língua.
- (Varella, 2011).

- Hemangioma:

- Neoplasia benigna.
- Proliferação de vasos sanguíneos.
- Classificação: capilar e cavernoso.
- Etiologia ainda incerta.
- Relação com estímulos endócrinos e inflamatórios.

(Al-Khateeb *et al.* 2003, Barret *et al.* 2000, *apud* Aragão *et al.* 2009).

- Localização e epidemiologia:

- Comuns na região de cabeça e pescoço.
- Pouco encontrados na mucosa bucal e maxilares.
- Cavidade bucal: lábios, língua, mucosa jugal e palato.
- Mais comum no gênero feminino.

(Gampper *et al.* 2002, Rocha *et al.* 2000, *apud* Aragão *et al.* 2009).

○ Características clínicas:

- Apresentam-se, normalmente, isolados.
  - Planos ou elevados.
  - Superfície lisa ou nodular.
  - Coloração varia de vermelho intenso ao roxo.
  - Tamanho de alguns milímetros a vários centímetros.
  - Normalmente assintomáticos.
  - Firmes e elásticos à palpação.
- (Gampper *et al.* 2002, Rocha *et al.* 2000, *apud* Aragão *et al.* 2009, Almeida *et al.* 2014).

○ Diagnóstico:

- Exame clínico.
  - Diascopia (compressão com lâmina de vidro).
  - Lesão pálida.
  - Exame histopatológico.
- (Rocha *et al.* 2000, *apud* Aragão *et al.* 2009, Almeida *et al.* 2014).

○ Aspectos microscópicos:

- Moderado a acentuado aumento dos vasos sanguíneos.
  - Células endoteliais dilatadas e lúmen vascular indistinto (Hemangioma capilar).
  - Vasos maiores e dilatados, com células endoteliais achatadas e pequenas. (Hemangioma cavernoso).
- (Gampper *et al.* 2002, Cavalieres- Gomes *et al.* 2006, *apud* Aragão *et al.* 2009, Almeida *et al.* 2014).

○ Tratamento:

- Radioterapia (resultados pouco aceitáveis).
  - Cirurgia a laser.
  - Crioterapia (crio spray).
  - Embolização (órgãos internos).
  - Escleroterapia (oleato de monoetanolamina).
  - Excisão cirúrgica.
- (Almeida *et al.*, 2014).

● Procedimentos realizados:

- Exame clínico e exame radiográfico (panorâmica).
- Orientações sobre higiene oral.
- Encaminhamento para: Estomatologia, Periodontia I, Endodontia, Prótese I.

• **Referências:**

1. CARDOSO, Teresa, COSTA, M. Manuela, FONSECA, Teresa, MORGADO, Rui, PERDIGÃO, Sandra, SARMENTO, António. Síndrome de Guillain-Barré. ACTA Médica Portuguesa, v. 17, p. 119-122, 2002.
2. BENETI, Giselle Maria, SILVA, Dani Luce Doro da. Síndrome de Guillain-Barré. Semina: Ciências Biológicas e Saúde, v. 27, p. 57-69, 2006.
3. ARAGÃO, Maria do Socorro, CAVALCANTI, Maria de Oliveira Alves, TAVARES, Gracielle Rodrigues, TAVARES, Sócrates Steffano Silva. Hemangiomas múltiplos na boca. Revista Brasileira de Ciências da Saúde, v. 13, p. 77-81, 2009.
4. ALMEIDA, Aniely Cordeiro de, CAMARGO, Washington Rodrigues. Hemangioma bucal. Brazilian Journal of Surgery and Clinical Research, v. 8, p. 59-61, 2014.
5. FRAZÃO, Arthur. Sintomas, causas e tratamento para síndrome de Guillain-Barré. Disponível em: <<https://www.tuasaude.com/sindrome-de-guillain-barre/>>. Acesso em: 16 de novembro de 2017.
6. VARELLA, Drauzio. Síndrome de Guillain-Barré. Disponível em: <<https://drauziovarella.com.br/doencas-e-sintomas/sindrome-de-guillain-barre/>>. Acesso em: 16 de novembro de 2017.
7. Redação Minha Vida. Síndrome de Guillain-Barré: sintomas, tratamentos e causas. Disponível em: <<http://www.minhavidade.com.br/saude/temas/sindrome-de-guillain-barre>>. Acesso em: 16 de novembro de 2017.